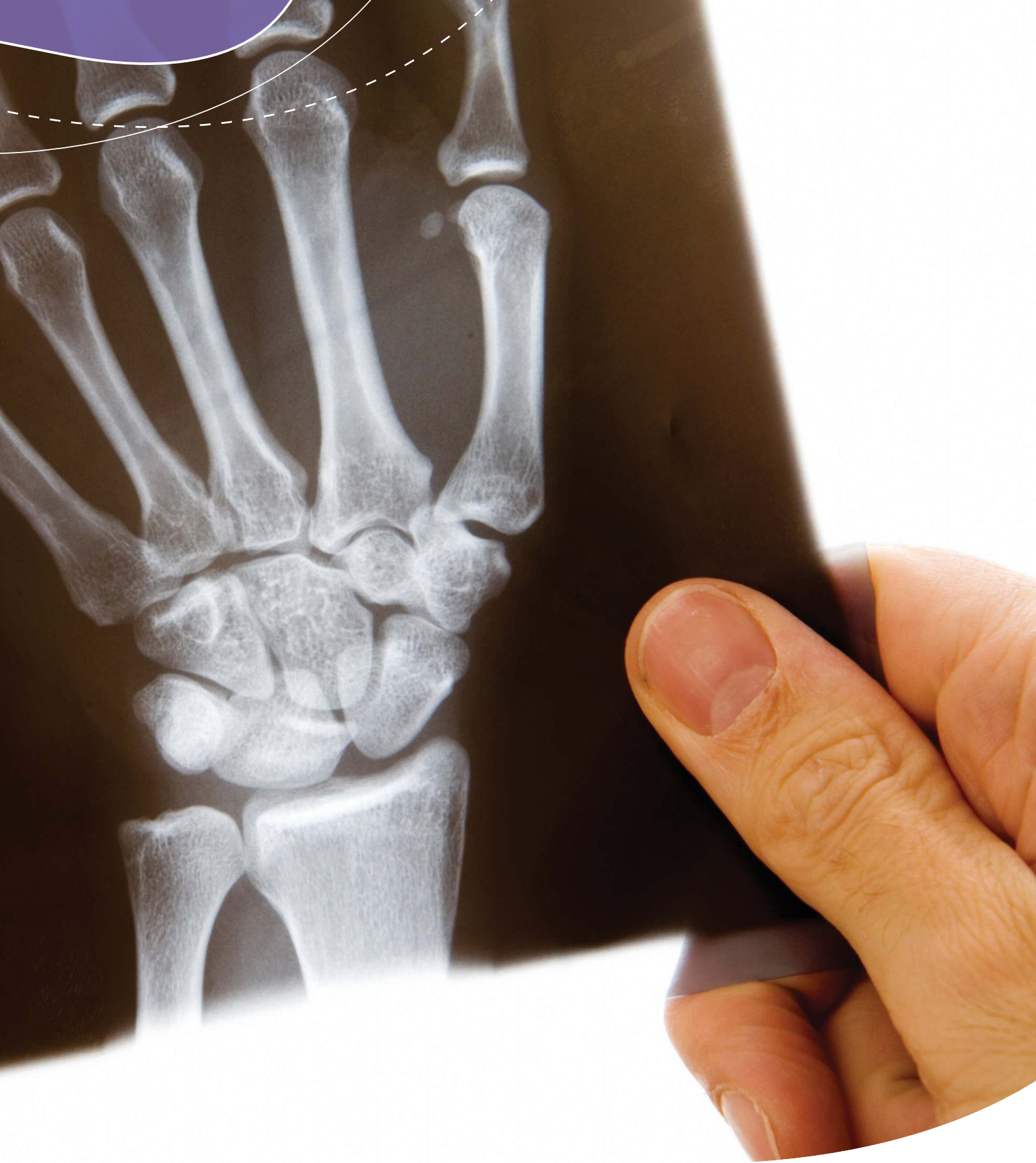



Kosti
in kronična ledvična bolezen Breda Pečovnik Balon

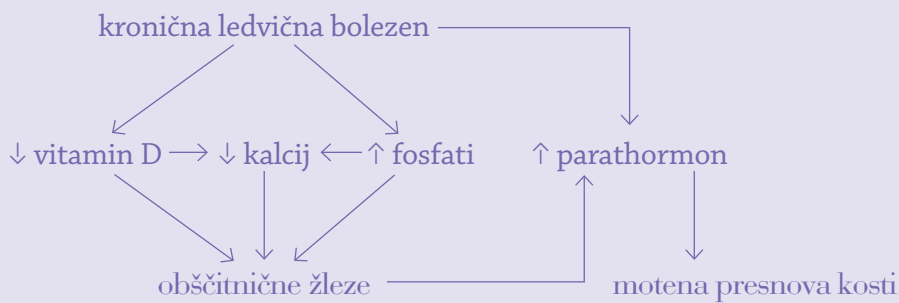
Najpogostejša ledvična kostna bolezen (ali strokovno ledvična osteodistrofija) je bila v preteklosti osteitis fibroza cystica. Je posledica sekundarnega hiperparatiroidizma in je pogost zaplet pri bolnikih s kronično ledvično boleznijo. Hiperparatiroidizem privede tudi do prizadetosti kosti, žilja in pojava zunajkostnih kalcifikacij. Danes pa postaja vse bolj pogosta oblika ledvične kostne bolezni adinamična kostna bolezen.

Zakaj nastane sekundarni hiperparatiroidizem

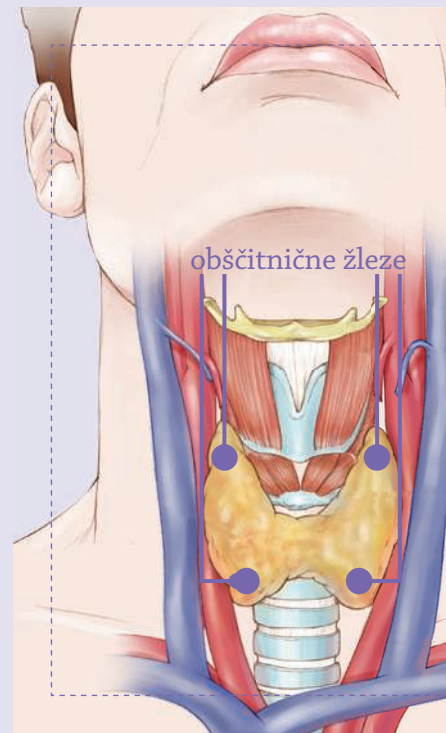
Glavna vzroka za nastanek sta:

- povečana koncentracija fosfatov v krvi in
- pomanjkanje vitamina D.

Zato se zmanjša koncentracija kalcija v krvi, poveča pa se izločanje parathormona iz obščitničnih žlez. Obščitnične žleze (paratiroidne žleze) so navadno štiri in ležijo v vratu, za ščitnico. Zaradi spodbujenega delovanja se pri kostni bolezni povečajo.



Kostna bolezen se razvije kot posledica pospešene razgradnje kosti, ki se zaradi izločanja parathormona ne obnavlja normalno, zato so kosti krhkejše. Poslabša jo čezmerna kislost krvi, ki nastane zaradi kopičenja kislin v telesu ob slabšanju ledvičnega delovanja.



Povečana koncentracija fosfatov v krvi

Fosfati prihajajo v telo s hrano in se običajno iz telesa izločajo skozi črevesje (30 %) in ledvice (70 %). Ko se delovanje ledvic zmanjšuje, se začnejo fosfati zadrževati v telesu. To povzroči zmanjšano koncentracijo kalcija v krvi, kar pa poveča izločanje parathormona iz obščitničnih žlez. V zadnjem času so ugotovili, da lahko fosfati tudi neposredno povečajo izločanje parathormona. Parathormon poveča izločanje kalcija iz kosti in normalizira koncentracijo kalcija v krvi na škodo kosti. Spremembe, ki nastanejo v kosti, se imenujejo sekundarni hiperparatiroidizem.

Pomanjkanje vitamina D

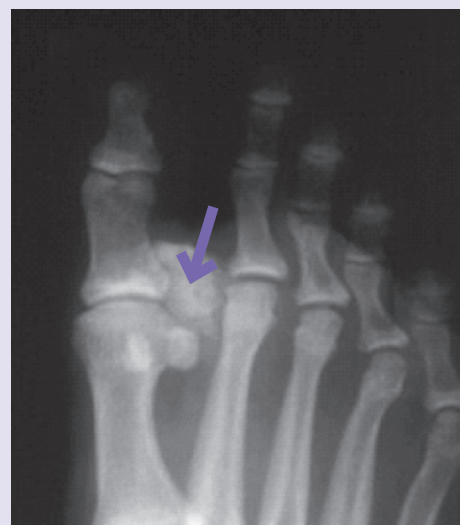Aktivna oblika vitamina D nastaja v ledvicah. Zaradi kronične ledvične bolezni se koncentracija tega vitamina zmanjša. Pri zdravih ljudeh vitamin D zavira izločanje parathormona. Če je vitamina D premalo, se izloča preveč parathormona, kar vodi do sekundarnega hiperparatiroidizma.

Kako se kaže ledvična kostna bolezen

Znaki bolezní so zelo neznačilni in dolgo odsotni. Bolnik občuti bolečine v kosteh, po vsem telesu ali v kolenih, gležnjih, petah, kolkih in križu. Najhujša oblika so zlomi kosti. Možne so deformacije hrbtenice. Prisotne so bolečine v mišicah, ki oslabijo, in vnetja obsklepnih tkiv. Opažamo spontana pretrganja tetiv, lahko pa tudi trdovratno srbenje. Pojavljajo se zunajkostne kalcifikacije v žilah, zaklopkah in mehkih tkivih.

Kako ledvično kostno bolezen potrdimo

Bolezen dokažemo z določitvijo koncentracije fosfatov, kalcija, alkalne fosfataze, parathormona in vitamina D v krvi. Opravimo rentgensko slikanje okostja (paratiroidno serijo), pri čemer se moramo zavedati, da je potrebno vsaj 40% zmanjšanje vsebnosti kalcija v kosteh, da se na rentgenski sliki vidijo spremembe. Dinamiko sprememb v kostni gostoti nam dobro prikazuje tudi merjenje kostne gostote. Zlati standard za postavitve diagnoze pa je kostna biopsija.



Zunajkostne kalcifikacije ob sklepu stopalnih kosti

Kako zdravimo sekundarni hiperparatiroidizem

Pomembno je normalizirati serumske koncentracije fosfatov, kalcija in zadovoljivo urediti koncentracijo parathormona v krvi. Za to so potrebni naslednji ukrepi:

- zmanjšanje količine fosfatov v hrani (dieta),
- uvedba fosfatnih vezalcev,
- dodajanje vitamina D oziroma analogov, če je potrebno,
- dodajanje kalcimimetikov, če je potrebno,
- odstranitev paratiroidnih žlez, če zgornji ukrepi niso dovolj (paratiroidektomija).

Dieta z omejitvijo vnosa fosfatov

Zdrav človek vnaša v organizem približno 1400 mg fosfatov na dan. Bolnikom z ledvično boleznijo priporočamo, da vnos zmanjšajo na 900 mg fosfatov dnevno. Zato naj se izogibajo hrani, ki ima veliko fosfatov (meso, mleko, sir, jajca).

Uvedba fosfatnih vezalcev

Samo s prehrano po navadi bolniki s kronično ledvično boleznijo napredovale stopnje ne morejo vzdrževati želene koncentracije fosfatov v krvi. Zato predpišemo zdravila – fosfatne vezalce, ki nase vežejo fosfate iz hrane in se izločijo z blatom, tako da morajo bolniki zdravila prejemati skupaj s hrano. Običajno je začetni fosfatni vezalec, ki ga predpišemo, kalcijev karbonat. Ta se v manjši količini tudi vsrka v telo in istočasno zdravi še morebitno premajhno koncentracijo kalcija v krvi. Kalcijevega karbonata pa ne smemo dajati v prevelikem odmerku, ker lahko pospešuje odlaganje kalcija v žilah in drugih mehkih tkivih. Zato lahko uporabimo tudi druge fosfatne vezalce.

Dodajanje vitamina D

Aktivna oblika vitamina D zavira izločanje parathormona. Če z dieto in fosfatnimi vezalci uspemo uravnati koncentracijo fosfatov v krvi in je koncentracija parathormona nad želenim območjem,

dodamo v zdravljenje vitamin D. Ker vitamin D zvečuje koncentracijo fosfatov in kalcija v krvi, je potrebna skrbna kontrola kalcija in fosfatov v krvi, da se zmnožek kalcija in fosfata preveč ne poveča, ker se nato povečajo kalcifikacije mehkih tkiv. Bojimo se predvsem odlaganja kalcija v žilah, kar poslabša pretok krvi in povzroča večjo umrljivost bolnikov z ledvično boleznijo.

Uvedba kalcimimetika

Zgodi se, da je kljub vsem do zdaj navedenim ukrepom raven parathormona še vedno nad želeno ravno. Takrat uporabimo snovi, ki delujejo na vezalce (receptorje) za kalcij v obščitničnih žlezah in povečujejo njihovo občutljivost za kalcij, zaradi česar se zmanjša koncentracija parathormona v krvi (kalcimimetiki).

Ker uporaba kalcimimetika lahko povzroči pretirano znižanje koncentracije kalcija v krvi, ga smemo uporabljati le pri bolnikih, ki se že zdravijo z dializo.

Odstranitev paratiroidnih žlez

Če z do sedaj omenjenimi ukrepi ali kombinacijo le-teh ne uspemo uravnati koncentracije fosfatov, kalcija in parathormona ter je ob tem koncentracija parathormona še vedno zelo velika, se odločimo za kirurško odstranitev obščitničnih (paratiroidnih) žlez, ki so v predelu vratu. Ker nekaj parathormona vseeno potrebujemo, se običajno odločimo za vsaditev delčka žleze na bolnikovo podlaket.

Adinamična kostna bolezen

Pri nekaterih bolnikih lahko pride ob intenzivnem zdravljenju z vitaminom D in vezalci fosfatov do nastanka adinamične kostne bolezni, pri kateri je presnova kosti upočasnjena. Za razliko od sekundarnega hiperparatiroidizma je pri tej obliki kostne bolezni koncentracija parathormona običajno nizka. Ta oblika kostne bolezni je povezana s pogostimi zlomi kosti in kalcifikacijami žil in jo dokažemo samo z biopsijo kosti. Po potrditvi ustrezno prilagodimo odmerke zdravil.

Kaj pa osteoporozna pri bolnikih z ledvično boleznijo

Pri bolnikih, ki se zdravijo zaradi kronične ledvične bolezni, je težko postaviti diagnozo osteoporoze. Diagnoza osteoporoze temelji na merjenju kostne gostote, bolniki s kronično ledvično boleznijo pa imajo zmanjšano kostno gostoto že zaradi bolezni kosti v sklopu ledvične odpovedi in je zato preiskava za oceno osteoporoze dokaj nepovedna. Zato bolnike delimo na tiste z normalno in tiste z zmanjšano kostno gostoto. Diagnozo lahko pojasni samo kostna biopsija.

Zapomnimo si

Zaradi zvečane koncentracije fosfatov in zmanjšane koncentracije vitamina D v krvi se razvije sekundarni hiperparatiroidizem, ki se kaže z bolečinami v kosteh, sklepih in mišicah. Lahko pride do pretrganja tetiv mišic, zlomov kosti in trdovratnega srbenja. Najbolj se bojimo kalcifikacij žilja, ker poslabšujejo prekrvitev in celo povečujejo umrljivost. Pomembno je, da bolniki zmanjšajo količino fosfatov v hrani, prejemajo fosfatne vezalce skupaj s hrano in po potrebi še vitamin D ter kalcimimetike. Če dieta in zdravila ne pomagajo, je treba odstraniti obščitnične žleze.